Regeneración ósea con sobrecontorneo a nivel radicular en restauraciones implantosoportadas de la zona estética. Caso clínico

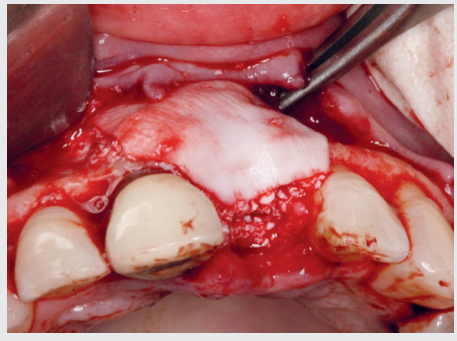

Ciencia y práctica

Dr. Alberto González García
Licenciado en Odontología en la Universidad de Sevilla (US).
Máster en Medicina Oral, Cirugía Oral e Implantología Oral
en la Universidad de Santiago de Compostela (USC).
Doctor en Odontología por la USC.
Profesor colaborador del Diploma de Especialización
en Prótesis sobre Implantes en la US.
Práctica privada en Clínica Calidental (calidentalslp@gmail.com),
en Mairena del Aljarafe (Sevilla).

Dra. Carolina Pérez García
Licenciada en Odontología por la US.
Experta universitaria en Odontología Conservadora y Endodoncia.
Práctica privada en Mairena del Aljarafe (Sevilla).

Dr. Alberto González García

Introducción y objetivos

Existe literatura científica con suficiente evidencia acerca del tratamiento con restauraciones implantosoportadas respecto de la función y la estética rehabilitada con resultados a largo plazo[1,2], por lo que podemos decir que los implantes dentales desempeñan un papel importante en el tratamiento restaurador del trabajo clínico diario. Sin embargo, en la zona anterosuperior las consideraciones estéticas tienen un papel cada vez más importante y a dichas restauraciones implantosoportadas se les presupone que deben cumplir ciertas expectativas[2], ya que la restauración, así como el tejido periimplantario, debe quedar en armonía con las estructuras que la rodean en altura, volumen, color, textura, contorno y salud[3,4]. Por este motivo, el conocimiento de los cambios biológicos tras una exodoncia, así como su prevención y tratamiento, es crucial para evitar consecuencias negativas significativas[5].

Cuando un diente del frente anterior debe sustituirse mediante una restauración implantosoportada, hay que manejar con destreza varias técnicas y conceptos para asegurar el éxito estético y mantenerlo en el tiempo[6]. El inminente e inevitable proceso de reabsorción ósea de la zona vestibular tras la exodoncia y/o el propio proceso patológico que nos induce a exodonciar dicha pieza hacen que, entre otras técnicas, deba tratarse con una regeneración ósea guiada (ROG) para poder asegurar el éxito estético a largo plazo[7]. El propósito de este artículo es ilustrar con un caso clínico la importancia del sobrecontorneo en dicha ROG en sentido horizontal.

Metodología

Se selecciona un caso clínico y se describe todo el procedimiento con imágenes intraorales y radiográficas para la reposición de incisivo central, que se llevó a cabo mediante la colocación de un implante Ticare-InHex de 3,75 x 15 mm (Ticare Mozo-Grau) y una ROG con sobrecontorneo (5-10% más de distancia vestibulopalatina), a base de un biomaterial sintético compuesto de hidroxiapatita y fosfato tricálcico (MG-Osteodrive, Mozo-Grau) y recubierto por una membrana reabsorbible de colágeno procedente de tendón de Aquiles bovino (MG-Reguarde, Mozo-Grau). Se llevó a cabo la fase protésica y se evaluaron los resultados utilizando los criterios PES-WES de estética del frente anterior[8], así como de un estudio radiográfico para evaluar el nivel óseo de la zona tratada a lo largo de los años de seguimiento.

Resultados

Describimos con imágenes clínicas cómo se lleva a cabo el tratamiento rehabilitador. En las figuras 1 y 2 se muestra el aspecto clínico y radiográfico inicial de la zona a tratar. Seguidamente, procedemos a la exodoncia de la pieza 2.1 y sus fragmentos con fractura vertical (fig. 3). Comprobamos la extensión del defecto óseo del alveolo y la pérdida en "V" de la tabla vestibular (figs. 4 y 5) y llevamos a cabo la colocación de un implante inmediato posextracción con buena estabilidad primaria –Ticare-InHex de 3,75 x 15 mm– (fig. 6) y su pilar de cicatrización de 2 mm de altura. De forma simultánea, se cubre todo el defecto y las espiras expuestas con una ROG. Asimismo, se realiza un sobrecontorneo con MG-Osteodrive y MG-Reguarde, que incrementa el volumen inicial del proceso alveolar, visto desde oclusal, de 2 a 3 mm en sentido horizontal, extendiéndonos con él no sólo en la zona del defecto de la pieza afectada (2.1), sino pasando la línea media y llegando al incisivo contralateral (1.1) (fig. 7).

Fig. 1. Imagen clínica inicial.

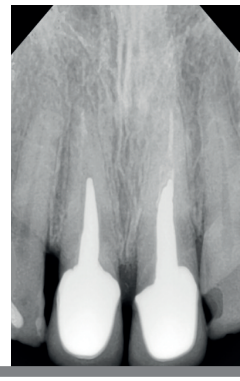

Fig. 2. RX intraoral inicial.

Fig. 3. Imagen clínica intraoral de perfil.

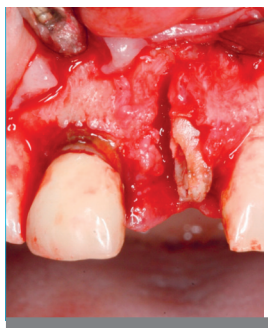

Fig. 4. Imagen intraoperatoria mostrando la fractura vertical.

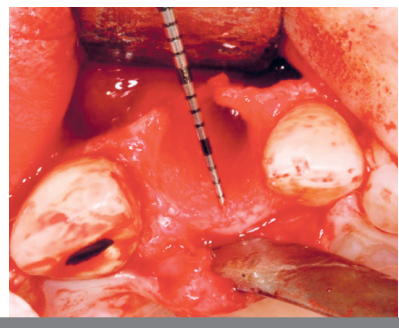

Fig. 5. Imagen intraoperatoria mostrando el defecto.

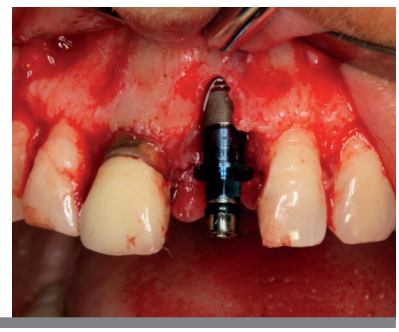

Fig. 6. Inserción de implante MG-InHex de 15 mm.

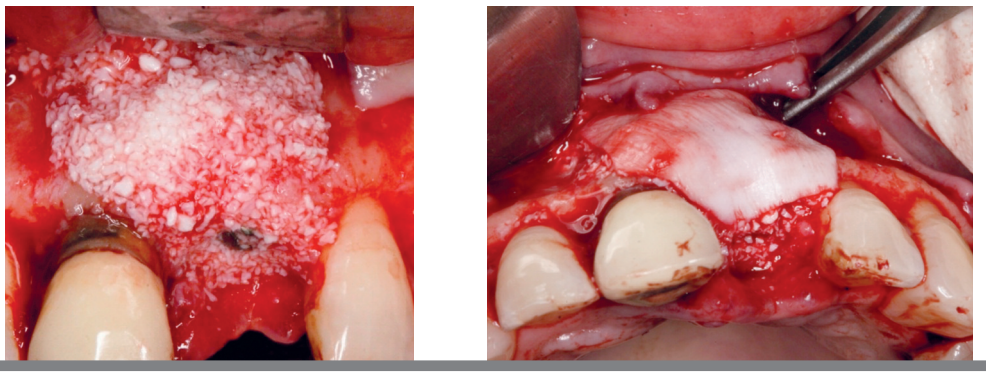

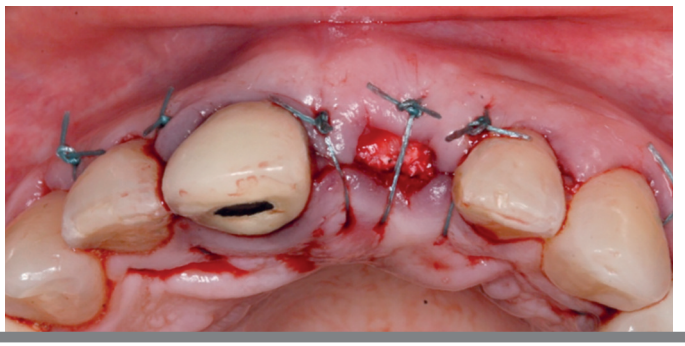

Fig. 7. Sobrecontorneo en la ROG.

El tratamiento conllevó, además de la fase quirúrgica, la de provisionalización, tanto en el implante como en el diente contralateral, con la toma de impresión con poste individualizado (fig. 8). Tras seis meses con provisionales, se repitieron impresiones para poder confeccionar y colocar la corona de circonio atornillada sobre el pilar mecanizado de 0 mm de altura (Ticare Mozo-Grau) y la corona de circonio cementada en el incisivo contiguo, previa opacificación del muñón metálico que presentaba. Tras finalizar, se llevó a cabo el seguimiento clínico-radiológico (figs. 9 a 12), mostrando imágenes clínicas, de CBTC y radiografías intraorales desde las restauraciones recién colocadas hasta los cinco años de su colocación. Se comprueba el correcto estado de los tejidos periimplantarios, el volumen óseo y una alta puntuación PES-WES. Comprobamos que se ha conseguido estabilidad en el contorno a nivel radicular en la zona del implante.

Fig. 8. Individualización del poste de transferencia.

Fig. 9. Revisión al mes de la colocación de las restauraciones. Vistas frontal y de perfil.

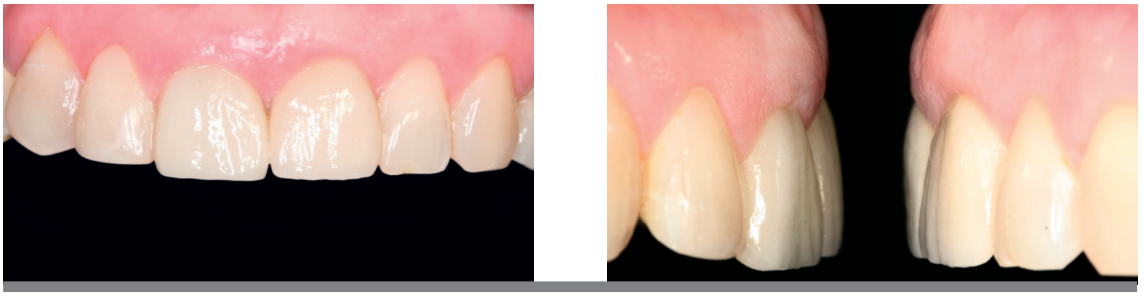

Fig. 10. Revisión a los cinco años. Vistas frontal y de perfil.

Discusión y conclusiones

En las restauraciones implantosoportadas de la zona anterior estética la demanda de estética es primordial. Sin embargo, mientras la importancia del mantenimiento del contorno de la tabla vestibular va creciendo entre los profesionales, solamente está disponible un número limitado de estudios bien diseñados en la literatura científica[2,9]. En la mayoría de los casos estéticos de implantoprótesis unitaria, el punto 5 de la clasificación PES[8] es el más difícil de conseguir y de mantener en el tiempo, por lo que a largo plazo con la ROG se gana volumen y se protege la reabsorción fisiológica tras la pérdida de la raíz natural. Si se afronta el reto clínico desde un punto de vista a largo plazo, el sobrecontorneo de esta ROG es una opción. Como otros autores indican, el sobrecontorneo en la ROG en reposición de piezas de la zona estética es una técnica quirúrgica complementaria que nos puede asegurar una mejor integración de nuestras restauraciones en el complejo dentofacial de cada paciente.

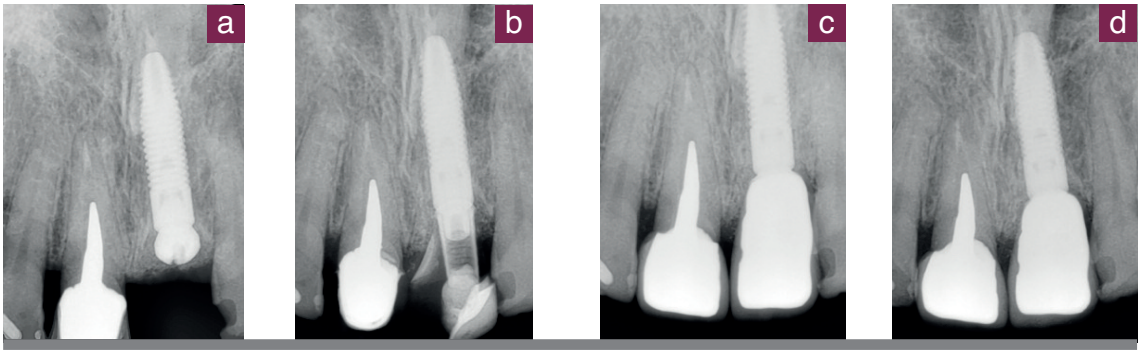

Fig. 11. RX intraorales seriadas del caso: a) colocación del implante, b) provisionales, c) control al año y d) control a los cinco años.

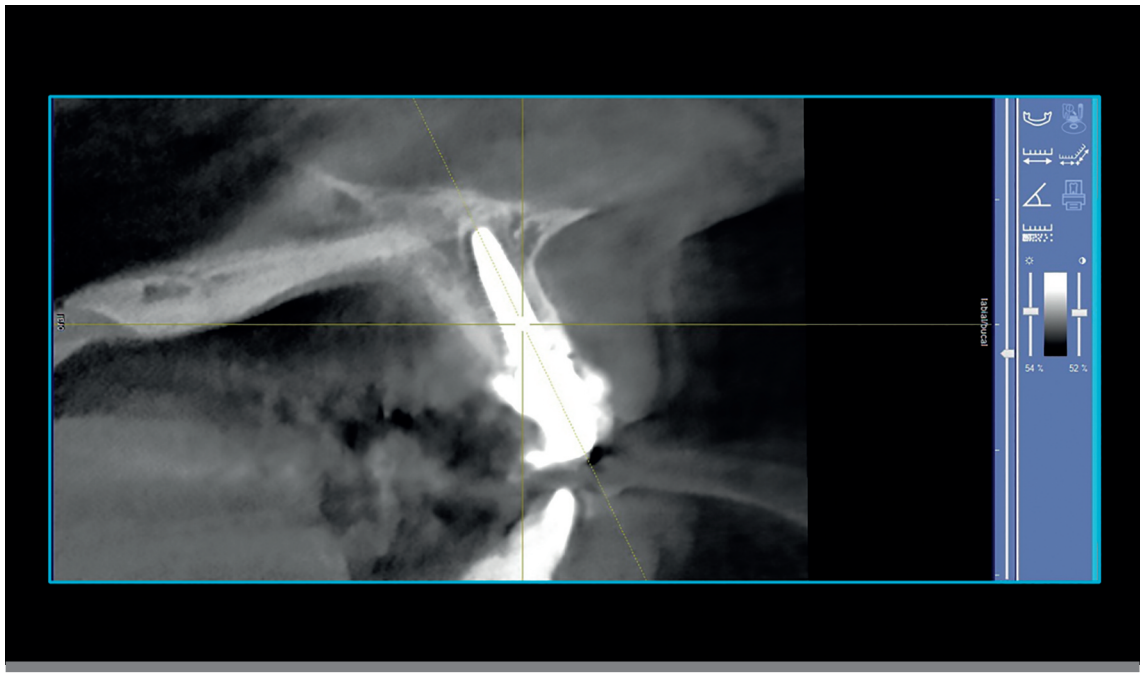

Fig. 12. CBCT de revisión a los cuatro años.

Bibliografía

1. **Chen ST, Buser D.** *Esthetic outcomes following immediate and early implant placement in the anterior maxilla - a systematic review.* Int J Oral Maxillofac Implants. 2014; 29 (Suppl.): 186-215.
2. **Kuchler U, Von Arx T.** *Horizontal ridge augmentation in conjunction with or prior to implant placement in the anterior maxilla: a systematic review.* Int J Oral Maxillofac Implants. 2014; 29 (Suppl.): 14-24.
3. **Buser D, Martin W, Belser UC.** *Optimizing esthetics for implant restorations in the anterior maxilla: anatomic and surgical considerations.* Int J Oral Maxillofac Implants. 2004; 19: 43-61.
4. **Levine RA, Huynh-Ba G, Cochran DL.** *Soft tissue augmentation procedures for mucogingival defects in esthetic sites.* Int J Oral Maxillofac Implants. 2014; 29 (Suppl.): 155-185.
5. **Tarnow DP, Chu SJ, Salama MA, Stappert CF, Salama H, Garber DA, Sarnachiaro GO, Sarnachiaro E, Gotta SL, Saito H.** *Flapless postextraction socket implant placement in the esthetic zone: part 1. The effect of bone grafting and/or provisional restoration on facial-palatal ridge dimensional change - a retrospective cohort study.* Int J Periodontics Restorative Dent. 2014; 34: 323-331.
6. **González-García A.** *Reposición de dos centrales superiores: parámetros para conseguir el éxito estético.* Periodoncia & Osteotintegración. 2010; 2: 119-125.
7. **Buser D, Wittneben J, Bornstein MM, Grütter L, Chappuis V, Belser UC.** *Stability of contour augmentation and esthetic outcomes of implant-supported single crowns in the esthetic zone: 3-year results of a prospective study with early implant placement postextraction.* J Periodontol 2011; 82: 342-349.
8. **Belser UC, Grütter L, Vailati F, Bornstein MM, Weber HP, Buser D.** *Outcome evaluation of early placed maxillary anterior single-tooth implants using objective esthetic criteria: a cross-sectional, retrospective study in 45 patients with a 2- to 4- year follow-up using pink and white esthetic scores.* J Periodontol. 2009; 80: 140-151.
9. **Chappuis V, Engel O, Reyes M, Shahim K, Nolte LP, Buser D.** *Ridge alterations post-extraction in the esthetic zone: a 3D analysis with CBCT.* J Dent Res 2013; 92: (12 Suppl.): 195-201.