Nuevo biomaterial sintético en elevación de seno: a propósito de un caso

Alberto González, Vicente Ríos, Mariano Herrero, Pedro Bullón

Palabras clave: *injerto óseo, osteotomía ultrasónica, elevación de seno, biomateriales, agenesia, implantes osteointegrados*

Resumen: Presentamos un caso clínico en el que empleamos un nuevo biomaterial sintético para llevar a cabo un aumento de la oferta ósea disponible en un paciente con atrofia alveolar severa a consecuencia de la agenesia bilateral de segundos premolares superiores. Para ello se realizó la elevación bilateral de senos con osteotomía ultrasónica y una regeneración ósea guiada simultánea, empleando un nuevo aloinjerto a base de hidroxiapatita y fosfato tricálcico.

Alberto González
Máster en Medicina Oral, Cirugía Oral e Implantología
Profesor colaborador del Máster de Periodoncia e Implantología
Universidad de Sevilla

Vicente Ríos
Director del Máster de Periodoncia e Implantología
Universidad de Sevilla

Mariano Herrero
Director del Máster de Periodoncia e Implantología
Universidad de Sevilla

Pedro Bullón
Director de Máster de Periodoncia e Implantología
Universidad de Sevilla

Correspondencia a:
Dr. Alberto González García
Av. de la Sabiduría, 15 (CALIDENTAL)
41927 Mairena del Aljarafe (Sevilla)
Tel. y Fax: +34.954.58.64.64
e-mail: gonzalezygarcia@gmail.com

Introducción

En cualquier tratamiento rehabilitador con implantes osteointegrados, la oferta ósea disponible, tanto en cantidad como en calidad, condiciona la posibilidad de colocación de implantes y la obtención de la estabilidad primaria de los mismos, necesaria para su posterior osteointegración.

Sin embargo, en las zonas edéntulas posteriores del maxilar encontramos habitualmente un proceso alveolar con una escasa oferta ósea, ya sea por la reabsorción fisiológica del proceso alveolar, por la propia neumatización del seno maxilar o por la deficiente densidad ósea del hueso residual encontrada en este nivel (Tonetti y cols. 2008). Por ello, la región posterior del maxilar es una zona que frecuentemente presenta un reborde alveolar atrófico y para revertir esta situación, la elevación del seno maxilar con colocación de injerto se ha establecido como una de las técnicas de elección debido a su eficacia y a la escasa influencia en la supervivencia de los implantes (Cho-Lee y cols. 2010). Para llevar a cabo esta técnica se han descrito diversos materiales de sustitución ósea, aunque no existe consenso sobre cual es el material de elección.

No obstante, la técnica de elevación de seno no está exenta de complicaciones quirúrgicas, como sinusitis o perforación de la membrana sinusal, hecho éste último que ocurre entre un 10 % y un 35 % de las cirugías (Viña-Almunia y cols. 2009). Con el propósito de reducir su incidencia, la aplicación de la osteotomía ultrasónica se ha descrito como una alternativa a la osteotomía convencional mecánico-rotatoria, que proporciona tasas alrededor del 0 % (González-García y cols. 2009).

Por otro lado, la agenesia de alguna pieza dental se asocia con la ausencia de formación del complejo dento-alveolar correspondiente, por lo que el proceso alveolar a ese nivel permanece atrofiado en las tres dimensiones del espacio. Son precisamente estos casos de agenesia, que implican situaciones clínicas comprometidas, los que normalmente requieren técnicas quirúrgicas que reviertan la ausencia de disponibilidad ósea.

2011_SEPA_04.qxd:Maquetación 1 05/10/11 13:40 Página 252

Fig. 1 Fotografía inicial extraoral.

Fig. 2 Ortopantomografía digital inicial.

Fig. 3 Fotografía intraoral oclusal inicial.

Presentamos un caso de agenesia bilateral de segundos premolares superiores con atrofia alveolar severa que se ha tratado mediante regeneración ósea guiada, con un biomaterial sintético a base de hidroxiapatita y fosfato tricálcico (MG-Osteodrive) y con membrana reabsorbible (MG-Reguarde), junto con la elevación bilateral de seno maxilar, colocación diferida de implantes y su posterior rehabilitación protésica.

Caso clínico

Paciente mujer de 28 años de edad, no fumadora y sin antecedentes médicos de interés. Acude a nuestra consulta presentando la ausencia de los dos segundos premolares superiores.

En la anamnesis, la paciente refiere haber recibido tratamiento ortodóncico, el cual finalizó hace cinco años, manteniendo las piezas decíduas (FDI nº 55 y 65) hasta finalizar dicho tratamiento.

Los estudios clínicos y radiológicos previos muestran la ausencia de los dientes FDI nº 15 y 25 (Figs.1-3), así como sendas proyecciones del seno maxilar que ocupan el espacio de los alvéolos de los dientes definitivos que no se llegaron a formar. La disponibilidad ósea observada en la exploración radiológica es menor a 1 mm en sentido vertical, a lo que se suma un defecto horizontal del reborde.

El tratamiento seleccionado incluía la rehabilitación de los tramos edéntulos con prótesis fijas de metal cerámica sobre implantes. Dada la escasa disponibilidad ósea, se planteó una cirugía de elevación del suelo del seno maxilar combinada con una técnica de regeneración ósea guiada en el defecto vestibular de la cresta, con colocación diferida de implantes.

Procedimiento quirúrgico

Bajo anestesia infiltrativa (Ultracain®, Normon, España) supraperióstica en vestíbulo y paladar de forma bilateral, realizamos una incisión crestal de los tramos edéntulos e intrasulcular en primeros premolares donde se liberan con pequeñas descargas verticales y se despegan sendos colgajos mucoperiósticos para acceder a la pared vestibular del seno maxilar. En ella se delimita la ventana quirúrgica para el abordaje lateral del seno con una punta activa diamantada para osteoplastia (Fig. 4), montada en una pieza de mano piezoeléctrica (Piezon Master, EMS, Suiza), y refrigerada con suero salino estéril. Tras completar la antrostomía, se despega la membrana de Schneider con la punta activa ultrasónica diseñada para este fin (Fig. 5) y ayudándonos con legras específicas hasta conseguir desplazar la membrana hacia apical, de forma que delimite un nuevo espacio con un volumen suficiente que permitirá alojar los implantes; ambos espacios generados se rellenan con el aloinjerto MG Osteodrive (Mozo-Grau. Valladolid, España) (Fig. 6).

Seguidamente se colocan membranas reabsorbibles MG Reguarde (Mozo-Grau), fijadas cada una de ellas con un microtornillo de titanio de 3 mm (Mozo-Grau) (Fig. 7) y se procede a colocar

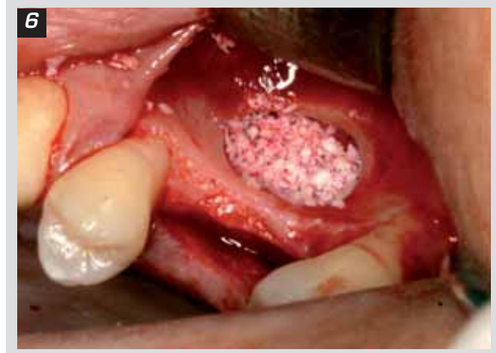

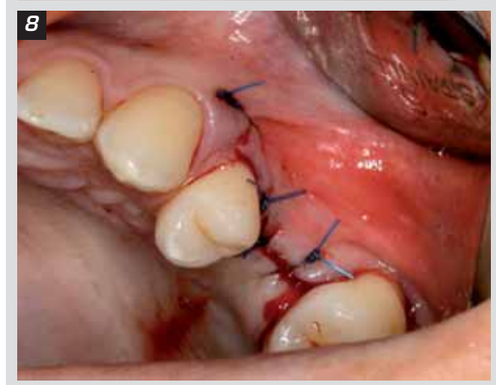

Fig. 4 Osteotomía ultrasónica delimitando la ventana quirúrgica (lado derecho).

Fig. 5 Despegamiento de la membrana con inserto ultrasónico (lado izquierdo).

Fig. 6 Relleno del espacio generado tras la elevación de seno con MG Osteodrive. Obsérvese el grado de atrofia del reborde alveolar (lado izquierdo).

Fig. 7 Fijación de membrana reabsorbible MG Reguarde, con un microtornillo de titanio de 3 mm. Tras la adaptación de la membrana se procederá a colocar más MG Osteodrive de relleno para regenerar en sentido horizontal.

Fig. 8 Sutura monofilamento 4-0 (lado izquierdo).

nuevamente MG Osteodrive para llevar a cabo la regeneración ósea guiada que revertirá los defectos de anchura del reborde, concretamente alrededor de las ventanas quirúrgicas. Finalmente, reposicionamos el colgajo con sutura monofilamento de 4-0 (Normon) (Fig. 8).

El aloinjerto se hidrata unos segundos con suero fisiológico estéril antes de colocarlo y la membrana se recorta, se adapta y se hidrata durante 1 minuto de forma previa a su colocación.

Tras ocho meses de maduración del tejido óseo neoformado y tras una radiografía de control (Fig. 9), se abordan nuevamente los tramos edéntulos retirando los microtornillos de fijación y observando un tejido óseo neoformado de aspecto maduro y consistente. Se insertan dos implantes MG InHex (3.75 × 13 lado derecho [Fig. 10] y 4.25 × 13 lado izquierdo [Fig. 11]) con 40 Ncm de torque de inserción. Tras un periodo de osteointegración de tres meses se posicionan los postes de impresión atornillados y se toma una impresión con silicona de adicción fluida y pesada en cubeta perforada que se manda al laboratorio para confeccionar las coronas. El día de la colocación, se insertan pilares de titanio (Fig. 12), se atornillan a 25 Ncm y se cementa la restauración con un compuesto a base de resina de polimerización dual RelyX (3M ESPE GmbH, Seefeld, Alema-

2011_SEPA_04.qxd:Maquetación 1 05/10/11 13:40 Página 254

Fig. 9 Ortopantomografía de control a los siete meses.

nia), chequeando la oclusión y comprobando un buen acabado funcional y estético (Figs. 13 y 14).

A la paciente se le realizan los controles clínicos y radiológicos a los tres, seis y doce meses en los que sigue mostrando salud periimplantaria con ausencia de reabsorción ósea (Figs. 15 y 16).

Discusión

La técnica de la elevación del suelo del seno maxilar con fines implantológicos es una técnica ampliamente usada, con buenos resultados y con una escasa influencia en la tasa de supervivencia de los implantes (Del Fabbro y cols. 2008).

Desde que Tatum publicó en 1986 la técnica de injerto en seno maxilar, se han descrito muchas modificaciones del procedimiento quirúrgico de la misma, pero sigue consistiendo básicamente en separar o *elevar* la membrana sinusal de las paredes óseas inferiores del seno y rellenar este espacio con algún biomaterial.

De entre éstas modalidades, tanto por su fiabilidad como por no ser una técnica quirúrgica a ciegas –como ocurre con las técnicas transalveolares–, destaca la técnica de elevación de seno abierta con abordaje lateral, que consiste en practicar una ventana mediante una osteotomía en la pared lateral del seno con un abordaje tipo Caldwell-Luc. Seguidamente, se eleva el fragmento óseo que queda pegado a la membrana de Schneider y se proyecta hacia arriba tanto el fragmento óseo como la mucosa sinusal, proporcionando un nuevo espacio que permite la inserción de implantes más largos sin perforar dicha membrana, así como el relleno de este nuevo espacio con material de sustitución ósea. Cuando no se puede asegurar una buena estabilidad primaria, los implantes deben colocarse de forma diferida.

En cuanto al material a injertar, se han descrito varios materiales entre los cuales destacamos:

1) Los xenoinjertos desproteinizados (Hallman & Nordin 2004), que son los que más literatura científica acaparan, sobretodo los de origen bovino.
2) Los autoinjertos, de hueso autólogo particulado (Johansson y cols. 2010) o en bloque (Khoury 1999).
3) Los aloinjertos o sustitutos óseos sintéticos (Gomes y cols. 2008).
4) Los heteroinjertos, obtenidos de hueso de cadáver (De Biase y cols. 2005).
5) Alguna combinación entre alguno de los anteriores.

Como en todas estas opciones terapéuticas se han obtenido y descrito buenos resultados clínicos (Del Fabbro y cols. 2008), sólo podemos señalar las ventajas que presentan unas frente a otras.

Como desventajas, los autoinjertos presentan por definición una disponibilidad limitada de los mismos; en muchos casos una morbilidad asociada a la zona donante de donde se obtiene y una manipulación a veces compleja; también existe la posibilidad de contaminación bacteriana en técnicas de obtención de hueso particulado o mediante filtros de hueso. Sin embargo, es una técnica que elimina el riesgo de infección cruzada y la única en la que clínico y paciente controlan el origen y el fin del material a injertar.

Los heteroinjertos, xenoinjertos y aloinjertos presentan disponibilidad ilimitada en su uso, a la vez que no se ve incrementado el trauma quirúrgico ni el tiempo operatorio, aunque en xeno y heteroinjertos el riesgo de infección cruzada existe.

En este caso hemos empleado MG Osteodrive (Mozo-Grau) en su presentación de gránulos esponjosos, con granulometria de 500-1000 m por partícula y compuesto de hidroxiapatita y fosfato tricálcico, con un proceso de fabricación totalmente sintético. Este biomaterial presenta una manipulación sencilla según la experiencia del operador, así como un tiempo de reabsorción relativamente corto, de tres a seis meses (Bifano y cols. 1998).

La membrana MG Reguarde (Mozo-Grau) está construida a partir de fibras de colágeno procedentes de tendón de Aquiles de reses bovinas y con un tiempo de reabsorción en torno a los seis meses (McNeil y cols. 1994), con una consistencia y manipulación clínica similar a otras membranas reabsorbibles, según el operador.

La complicación intraoperatoria más común en la elevación de seno maxilar es la perforación de la membrana de Schneider que puede provocar que se aborte la colocación del injerto (Viña-Almunia y cols. 2009).

Fig. 14 Fotografía extraoral de sonrisa.

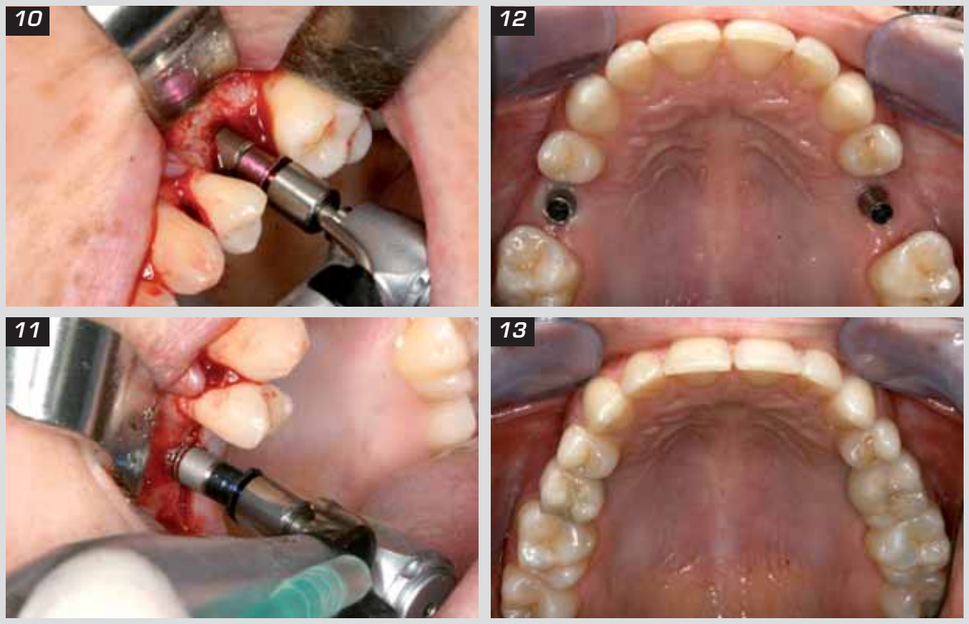

Fig. 10 Colocación de un implante MG InHex de 3,75 × 13 (lado derecho).

Fig. 11 Colocación de un implante MG InHex de 4,25 × 13 (lado izquierdo).

Fig. 12 Colocación pilares fijos de titanio.

Fig. 13 Fotografía oclusal con la colocación de la rehabilitación protésica cementada.

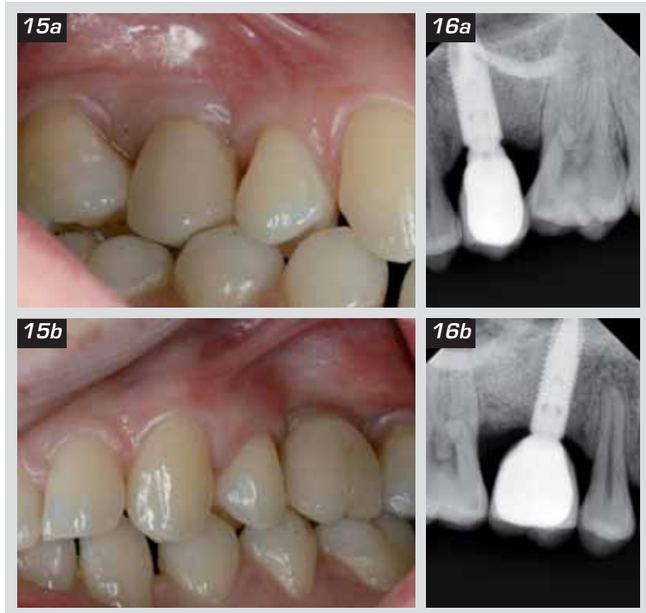

Figs. 15 y 16 (a y b) Control clínico y radiografías intraorales a los dos años de la colocación.

El empleo de osteotomía ultrasónica va encaminado a reducir la posibilidad de lesionar tejido blando gracias a la mejora de la visibilidad del campo quirúrgico. En este sentido, la osteotomía ultrasónica para el abordaje del seno maxilar ha sido la aplicación más estudiada (González-García y cols. 2009), ya sea combinada con instrumental rotatorio (González-García y cols. 2010) o únicamente con tecnología piezoeléctrica, como el presente caso que hemos descrito.

Otro aspecto a destacar radica en el importante grado de atrofia que presenta el reborde alveolar por la agenesia de los segundos premolares superiores que nos ha hecho optar por un tratamiento concreto y revertir ese grado de atrofia, ya que de una oferta ósea inicial con 0,5 mm de altura (Fig. 2) y 3 mm de anchura (Fig. 6), hemos conseguido insertar implantes de 13 mm de longitud y 4,25 mm y 3,75 mm de diámetro (Figs. 10 y 11).

El empleo de aloinjerto a base de hidroxiapatita y fosfato tricálcico totalmente sintéticos en regeneración ósea guiada y en elevación bilateral de seno maxilar en casos de atrofia alveolar severa parece conseguir resultados clínicos similares a los obtenidos con otros biomateriales de referencia.

Bibliografía

Bifano CA, Edgin WA, Colleton C, Bifano SL, Constantino PD. (1998) Preliminary evaluation of hydroxyapatite cement as an augmentation device in the edentulous atrophic canine mandible. *Oral Surgery, Oral Medicine, Oral Pathology, Oral Radiology and Endodontology* **85,** 512-6.

Cho-Lee GY, Naval-Gias L, Castrejon-Castrejon S. (2010) A 12-year retrospective analytic study of the implant survival rate in 177 consecutive maxillary sinus augmentation procedures. *The International Journal of Oral and Maxillofacial Implants* **25,** 1019-27.

De Biase A, Guerra F, Cipriano L, Lamazza L, Tucci E. (2005) Subantral filling by deantigenated heterologous bone and immediate fixture placement. *Minerva Stomatologica* **54,** 99-108.

Del Fabbro M, Rosano G, Taschieri S. (2008) Implant survival rates after maxillary sinus augmentation. *European Journal of Oral Sciences* **116,** 497-506.

Gomes KU, Carlini JL, Biron C, Rapoport A, Dedivitis RA (2008). Use of allogeneic bone graft in maxillary reconstruction for installation of dental implants. *Journal of Oral and Maxillofacial Surgery* **66,** 2335-8.

González-García A, Diniz-Freitas M, Somoza-Martín M, García-García A. (2009) Ultrasonic osteotomy in oral surgery and implantology. *Oral Surgery, Oral Medicine, Oral Pathology, Oral Radiology and Endodontology* **108,** 360-7.

González-García A, Diniz-Freitas M, Somoza-Martín M, García-García A. (2010) Osteotomía ultrasónica convencional en elevación de seno maxilar abierta. *Periodoncia y Osteointegración* **20,** 313-7.

Hallman M, Nordin T. (2004) Sinus floor augmentation with bovine hydroxyapatite mixed with fibrin glue and later placement of nonsubmerged implants: a retrospective study in 50 patients. *The International Journal of Oral and Maxillofacial Implants* **19,** 222-7.

Johansson LA, Isaksson S, Lindh C, Becktor JP, Sennerby L. (2010) Maxillary sinus floor augmentation and simultaneous implant placement using locally harvested autogenous bone chips and bone debris: a prospective clinical study. *Journal of Oral and Maxillofacial Surgery* **68,** 837-44.

Khoury F. (1999) Augmentation of the sinus floor with mandibular bone block and simultaneous implantation: a 6-year clinical investigation. *The International Journal of Oral and Maxillofacial Implants* **14,** 557-64.

MacNeil RL, O´Neil RB, Shyr Y, Thomas CL, Wang HL. (1994) Evaluation of an absorbable collagen membrane in treating class II furcation defects. *Journal of Periodontology* **65,** 1029-36.

Tatum, H. (1986) Maxillary and sinus implant reconstructions. *Dental Clinics of North America* **30,** 207–229.

Tonetti MS, Hämmerle CH. (2008) European Workshop on Periodontology Group C. Advances in bone augmentation to enable dental implant placement: Consensus Report of the Sixth European Workshop on Periodontology. *Journal of Clinical Periodontology* **35,** 168-72.

Viña-Almunia J, Peñarrocha-Diago M, Peñarrocha-Diago M. (2009) Influence of perforation of the sinus membrane on the survival rate of implants placed after direct sinus lift. Literature update. *Medicina Oral, Patología Oral y Cirugía Bucal* **14,** 133-6.