Cirugía ósea piezoeléctrica para alargamiento coronario en atrición severa

Alberto González García · Carolina Pérez García
Práctica privada, Clínica Calidental, Sevilla

Introducción y objetivos

En casos de atrición severa, la técnica quirúrgica para el alargamiento coronario conlleva una fase de osteotomía o remodelación ósea importante. Por un lado debe ser previamente planificada y, por otro, debe realizarse de forma guiada por las propias proporciones anatómicas que en el caso en particular que vamos a rehabilitar deban adquirir. El propósito de esta comunicación es presentar la dificultad de la osteotomía, sobre todo a nivel inter-radicular, y cómo se puede solventar con unas puntas de osteotomía ultrasónica.

Metodología

Se selecciona un caso clínico documentado clínica y radiológicamente con un seguimiento de 3 años, que presentaba atrición severa de larga evolución.

Resultados

Mostramos cómo se planifica y se lleva a cabo una rehabilitación metal-porcelana bimaxilar en una paciente con atrición severa mostrando el detalle de la osteotomía con el dispositivo de cirugía ósea piezoeléctrica y con diversos insertos diseñados para este fin, y que permiten realizar la osteotomía con más seguridad de no invadir el ligamento periodontal ni lesionar el tejido dental radicular que si se utilizara osteotomía convencional con instrumental mecánico-rotatorio.

Conclusiones
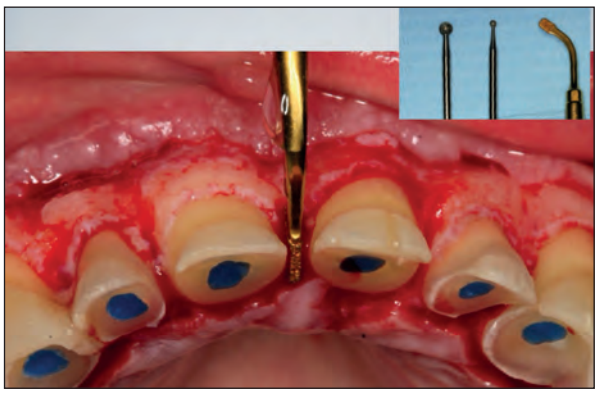
Los insertos de osteotomía ultrasónica pueden aportar seguridad en la fase quirúrgica del alargamiento coronario debido a su corte preciso y selectivo, sobre todo en casos de atrición severa donde haya que profundizar a nivel interradicular, donde se salvaguarda la integridad del tejido dental radicular.