dr Alberto González García
CALIDENTAL Avenida de la Sabiduría 15
Mairena del Aljarafe, Sevilla, España
e-mail: gonzalezygarcia@gmail.com

Osteotomia techniką ultradźwiękową z użyciem narzędzi konwencjonalnych w zabiegu podniesienia dna zatoki metodą otwartą

Conventional ultrasonic osteotomy in open maxillar sinus lift

Słowa kluczowe:
osteotomia techniką ultradźwiękową, podniesienie dna zatoki, chirurgia kostna

Key words:
ultrasonic osteotomy, sinus lift, dental surgery

Streszczenie

Podniesienie dna zatoki szczękowej metodą otwartą jest jedną z powszechnych technik uzupełniających stosowanych w implantologii. Najczęstszym powikłaniem, do jakiego może dojść w trakcie tego zabiegu jest perforacja błony Schneidera. Technika, która pozwala zmniejszyć częstotliwość tego powikłania bez jednoczesnego wydłużenia czasu zabiegu jest połączenie osteotomii wykorzystującej instrumentarium obrotowe z osteotomią narzędziami ultradźwiękowymi i instrumentami do skalingu konwencjonalnego. Jest to technika bezpieczna, skuteczna, i ograniczająca zniszczenie tkanek.

Abstract

Open sinus lift is one of the most frequently used complementary techniques in implantology and the perforation of Schneider's membrane its most common complication during surgery. With the purpose in mind of reducing its incidence, at the same time that we try not to prolong the surgical time, the combined protocol of osteotomy with drills together with ultrasonic osteotomy through conventional piezo-surgery materials results in a secure and effective technique with a very conservative cut line.

WSTĘP

Utrata tkanki kostnej wyrostka zębodołowego prowadzi do sytuacji klinicznej, w której odbudowa protetyczna oparta na implantach stanowi wyzwanie dla lekarzy, i niejednokrotnie wymusza stosowanie uzupełniających technik chirurgicznych.

Szerokość, wysokość i gęstość kości w miejscu wszczepu muszą być wystarczające do zapewnienia dobrej stabilizacji pierwotnej implantu. W odniesieniu do implantów wprowadzanych w tylnym odcinku szczęki górnej minimalne parametry tkanki kostnej nabierają szczególnego znaczenia ze względu na możliwość powikłań w czasie zabiegu, takich jak przypadkowe umieszczenie końcówki wszczepu w świetle zatoki szczękowej [1], oraz ze względu na słabą gęstość kości w tej części szczęki wynikającą z resorpcji wyrostka zębodołowego, pneumatyzacji dna zatoki szczękowej [2], lub, co jest dość częste, niewystarczającej gęstości kości w miejscu wszczepu [3].

Z tego powodu jedną z najczęściej stosowanych w implantologii technik uzupełniających jest podniesienie dna zatoki metodą otwartą, polegającą na wycięciu okienka w ścianie bocznej zatoki i zabiegu Caldwella-Luca. Następnie przylegający do błony Schneidera odcięty fragment kości jest unoszony wraz z błoną wyścielającą dno zatoki. Pozwala to na uzyskanie przestrzeni, która wypełniana jest materiałem kościozastępczym i wprowadzenie dłuższych implantów bez perforacji wspomnianej błony.

Z drugiej strony w ciągu ostatnich kilku lat, zostały opisane wykonywane z powodzeniem zróżnicowane zabiegi chirurgiczne i implantologiczne przeprowadzone w jamie ustnej za pomocą

opartej na ultradźwiękach osteotomii z wykorzystaniem chirurgicznych narzędzi piezoelektrycznych [4,5,6,7].

Przegląd najnowszej literatury [8], pozwala wyciągnąć wniosek, iż połączenie osteotomii metodą konwencjonalną i ultradźwiękową może być bardziej skuteczne niż każda z tych technik stosowana oddzielnie. Mając to na uwadze oraz wykorzystując znajomość wszystkich dostępnych na rynku urządzeń do chirurgii piezoelektrycznej przeprowadzono poniżej opisany i szczegółowo udokumentowany zabieg podniesienia dna zatoki szczękowej z wykorzystaniem konwencjonalnej osteotomii narzędziami obrotowymi i piezoelektrycznymi, w końcowej fazie wykorzystującej narzędzia do konwencjonalnego skalingu.

OPIS PRZYPADKU

Pacjent w wieku 53 lat, niepalący i bez przebytych istotnych chorób, zgłosił się do gabinetu w odbudowy kilku bezzębnych odcinków szczęki.
Wstępne badanie kliniczne i radiologiczne (ryc. 1) wykazało brak zębów 15, 24, 25, 26, 27, 35 i 36, oraz znaczny stopień starcia pozostałych zębów, co zadecydowało o odbudowie odcinków bezzębnych za pomocą protezy wspartej na implantach i odbudowie odcinka przedniego za pomocą koron z cyrkonu, umożliwiających przywrócenie utraconej wysokości zębów.
W lewym tylnym odcinku bezzębnym zaobserwowano niewystarczającą wysokość kości będącej miejscem wszczepu. W związku z tym podjęto decyzję o podniesieniu dna zatoki szczękowej metodą otwartą i wprowadzeniu implantów odroczonych, ze względu na brak gwarancji stabilizacji pierwotnej wszystkich implantów. W pozostałych odcinkach bezzębnych, leczenie implantologiczne przeprowadzono również metodą konwencjonalną.

OPIS POSTĘPOWANIA

W pierwszym etapie w lewym odcinku szczęki, w znieczuleniu regionalnym, odpreparowano płat śluzówkowo-okostnowy otwierając dojście do ściany bocznej zatoki szczękowej. Za pomocą 3 mm frezu diamentowego zamocowanego na uchwycie ręcznym chłodzonego sterylnym roztworem soli kuchennej nakreślono zarys okienka (ryc. 2) i wykonano osteotomię, zwracając szczególną uwagę na to, by nie przeciąć kości całkowicie. Następnie za pomocą płaskiej, zaokrąglonej i tępej końcówki typu „ogon bobra" zamontowanej na konwencjonalnym uchwycie ultradźwiękowym Satelec (Acteon Group. Merignac, Francja) dokończono osteotomię przykładając końcówkę prostopadle do kości i tnąc (ryc. 3) aż do momentu, w którym można było wyczuć puste miejsce w momencie wejścia między szczękę górną a błonę Schneidera. Cały zabiegu przeprowadzono przy doskonałej kontroli wzrokowej pola zabiegowego (ryc. 4) i mając pewność, iż nie dojdzie do perforacji błony.

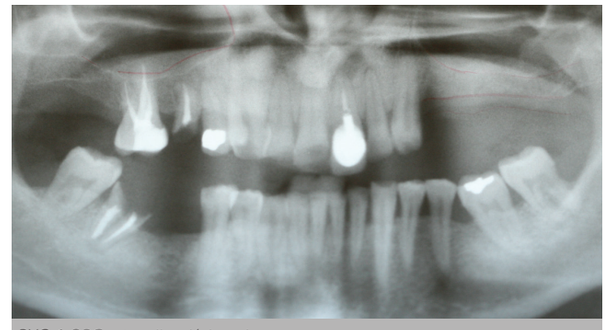

RYC. 1 OPG sytuacji wyjściowej.

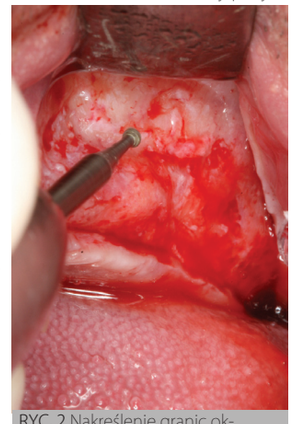

RYC. 2 Nakreślenie granic okienka chirurgicznego i częściowe przecięcie kości frezem z nasypem diamentowym o średnim ziarnie.v

Odpreparowanie błony śluzowej dna zatoki wykonano za pomocą specjalnych łyżeczek chirurgicznych, unosząc ją na wysokość pozwalającą na późniejsze wprowadzenie implantów. Powstałą przestrzeń wypełniono materiałem kościozastępczym MG Osteodrive (Mozo-Grau Valladolid, Hiszpania) (ryc. 5). Okienko chirurgiczne zamknięto od strony podniebiennej membraną resorbowalną MG Reguarde (Mozo-Grau), mocując ją gwoździami tytanowymi. Po repozycji płata założono szwy pojedyncze 4-0.
Po 8 miesiącach wykonano zdjęcie kontrolne i powrócono do opracowania odcinka bezzębnego. Wykonano niewielkie nacięcie, wprowadzono trzy implanty MG In-Hex (3.75X13, 4.25X15 i 3.75X13) (ryc. 6) z siłą 40 Ncm i umieszczono nVa nich łączniki gojące.
Po upływie 3 miesięcy sprawdzono osteointegrację implantów i stan tkanek okołodziąsłowych (ryc. 7), umieszczono transfery wyciskowe (ryc. 8) i pobrano wyciski łyżką perforowaną z użyciem masy silikonowej o dużej lepkości. Wykonaną z akrylu protezę umieszczono na łącznikach tytanowych i dopasowano w jamie ustnej pacjenta (ryc. 9). Zarejestrowano zwarcie w modelu woskowym, a następnie w laboratorium wykonano protezę z cyrkonu (ryc. 10) i most. W dniu założenia odbudowy protetycznej wprowadzono łączniki tytanowe (ryc. 11) wkręcone z siłą 25 Ncm i zamocowano odbudowę protetyczną za pomocą samoprzylepnego cementu kompozytowego RelyX (3M ESPE GmbH. Seefeld, Niemcy). Następnie sprawdzono zwarcie, funkcje czynnościowe i estetyczne (ryc.12 do 14).
Kolejne zdjęcia i badania kontrolne (ryc. 15) wykonane po upływie 3, 6 i 12 miesięcy wykazały dobry stan tkanek okołowszczepowych i resorpcję kości po upływie 18 miesięcy poniżej 2 mm (ryc. 16).

DYSKUSJA

Technika podniesienia dna zatoki szczękowej została opisana po raz pierwszy w 1980 przez Boyne'a i Jamesa. Została ona szczegółowo przeegzaminowana i jest stosowana z dobrym skutkiem, nie tylko ze względu na dobre efekty samej techniki, lecz również ze względu na niewielki

RYC. 3 Zakończenie osteotomii przy użyciu konwencjonalnej tępej, zaokrąglonej i spłaszczonej końcówki ultradźwiękowej.

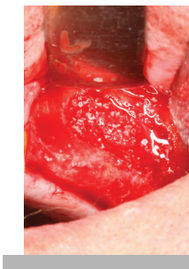

RYC. 5 Wprowadzenie materiału kościozastępczego.

RYC. 4 Ukończone okienko chirurgiczne, widoczna selektywna linia cięcia i dobry ogląd pola zabiegowego.

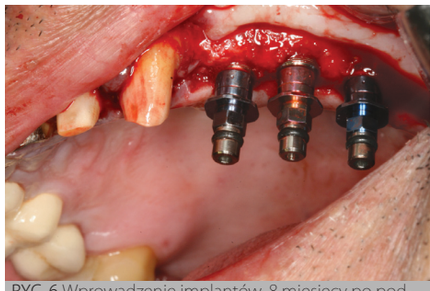

RYC. 6 Wprowadzenie implantów, 8 miesięcy po podniesieniu dna zatoki.

RYC. 8 Umieszczenie transferów wyciskowych.

RYC. 7 Wygląd dziąseł przed pobraniem wycisków.

wpływ, jaki wywiera ona na odsetek utrzymania implantu; według ostatniego przeglądu systematycznego 91,8 % utrzymania implantu [9].

Wraz z pojawieniem się w 2000 r. na dużą skalę różnych narzędzi do chirurgii piezoelektrycznej i ich silną ekspansją na rynku pojawiło się piśmiennictwo na temat wielorakiego zastosowania osteotomii metodą ultradźwiękową w implantologii i różnego rodzaju zabiegach chirurgii twarzowej. Pierwsze zastosowanie osteotomii metodą ultradźwiękową w podniesieniu dna zatoki szczękowej w leczeniu implantologicznym zostało opisane i opublikowane w roku 1998 przez hiszpańskich autorów [10]. W artykule tym autorzy donoszą o wykorzystaniu do wyżej wymienionych celów konwencjonalnych końcówek ultradźwiękowych ze sterylnym nawadnianiem zewnętrznym, co prowadzi do zminimalizowania ryzyka uszkodzenia tkanek miękkich, (w opisywanym przypadku przerwania błony Schneidera), daje lepszy ogląd pola zabiegowego i umożliwia bardziej wybiórczą linię cięcia. Te właśnie zalety zostały dostrzeżone i opisane także przez innych autorów, wykorzystujących chirurgiczne narzędzia piezoelektryczne o większej mocy i końcówkach tnących o kształtach dostosowanych do konkretnego typu zabiegu.

Analogiczne, największym minusem opisywanym przez użytkowników jest wolne tempo i wydłużony czas cięcia, który w niektórych przypadkach jest cztery razy dłuższy w porównaniu z technikami konwencjonalnymi, co jest uzależnione od typu opracowywanej kości. Im bardziej jest ona kortykalna, tym mniej efektywne jest cięcie. W piśmiennictwie opisano również, iż pomimo że osteotomia metodą ultradźwiękową daje lepszy stan pozabiegowy i obniża prawdopodobieństwo komplikacji podczas zabiegu, to obniża całkowity odsetek powodzeń w odbudowach wspartych na implantach w przypadku, gdy grzbiet wyrostka podlega dystrakcji osteogenicznej [11]. Z tego względu w przypadku zabiegów chirurgicznych w jamie ustnej, w których hiperostoza po zabiegu osteotomii ma duży wpływ na końcowy efekt leczenia, należy dokładnie rozważyć czy należy zastosować tę technikę jako że istnieje niewielka liczba doniesień naukowych odnośnie tej kwestii [8]. Najczęściej występującym powikłaniem, do którego może dojść w trakcie zabiegu podniesienia dna zatoki szczękowej jest przerwanie błony Schneidera, do którego dochodzi w 14-56 % zabiegów [12]. Może ono nie tylko doprowadzić do konieczności odstąpienia od wprowadzenia implantu, lecz również sprzyja pojawieniu się powikłań pozabiegowych takich jak infekcje [13].

Zastosowanie osteotomii metodą ultradźwiękową ma na celu zmniejszenie odsetka perforacji. W retrospektywnym badaniu nieporównawczym [14] odsetek perforacji wyniósł 4,8 % (1/21), podczas gdy w innym tego samego typu badaniu [12] (Wallace et al.2007) odsetek ten zmniejszył sie do 0 % (0/100). Tak niskie odsetki autorzy przypisują temu, iż częstotliwości ultradźwięków wynoszące 25-30 kHz uniemożliwiają przecięcie tkanek miękkich, oraz temu, iż podczas przypadkowego kontaktu końcówek z błoną Schneidera stają się one nieaktywne. Jednakże w niedawno przeprowadzonym badaniu metodą modelu dzielonego, w którym w sposób zrandomizowany przypisano zastosowanie narzędzi obrotowych lub piezoelektrycznych w 26 zabiegach podniesienia dna zatoki [15] (Barone et al. 2008) doszło do nieznacznie większej liczby perforacji błony w przypadku zastosowania osteotomu ultradźwiękowego (cztery vs trzy). Cięcie przy użyciu narzędzi ultradźwiękowych okazało się też wolniejsze, choć różnica nie była statystycznie istotna. Jednocześnie, we wszystkich trzech badaniach znajdują się informacje o lepszej kontroli wzrokowej i większej precyzji w przypadku zabiegu metodą ultradźwiękową.

W opisywanym w niniejszym artykule przypadku końcówka ultra-

RYC. 9 Przymiarka modelu odbudowy.

RYC. 10 Odbudowa z cyrkonu.

RYC. 11 Umieszczenie łączników.

RYC. 12 Korony cyrkonowe zmocowane z użyciem cementu kompozytowego.

RYC. 13 Widok en face ukończonej odbudowy.

RYC. 14 Widok cyrkonowej odbudowy protetycznej od strony zwarciowej.

RYC. 15 OPG po zamocowaniu odbudowy.

dźwiękowa została wykorzystana jedynie do zakończenia zabiegu osteotomii, w którym wcześniej wykorzystano małokalibrowy (3mm) frez powlekany nasypem diamentowym o średnim ziarnie, do nacięcia wzdłuż granicy okienka chirurgicznego. Należy również podkreślić, iż blaszka przedsionkowa szczęki na tej wysokości ma konsystencję miękką, co oznacza, iż zastosowanie tępej końcówki ustawionej prostopadle okazuje się skuteczne pomimo zastosowania mniejszej siły niż w przypadku narzędzia piezoelektrycznego (2W vs 5W). Należy jednak dodać, iż tego typu końcówki należy stosować tylko i wyłącznie w połączeniu z narzędziami konwencjonalnymi w końcowym etapie osteotomii. W przeciwnym wypadku pojawia się wcześniej opisana niedogodność w postaci długotrwającego procesu cięcia narzędziami piezoelektrycznymi, w tym przypadku dodatkowo dłuższa ze względu na mniejszą moc konwencjonalnych narzędzi ultradźwiękowych.

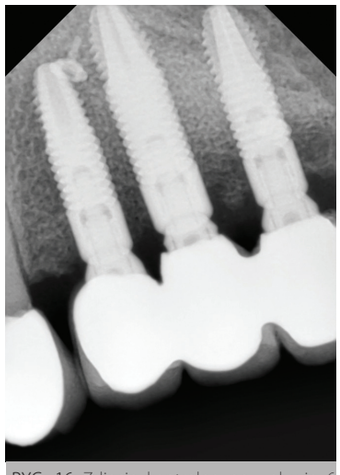

RYC. 16 Zdjęcie kontrolne po upływie 6 miesięcy (rtg. okolicy okołowierzchołkowej).

Połączenie konwencjonalnej osteotomii narzędziami obrotowymi i osteotomii narzędziami ultradźwiękowymi w zabiegu podniesienia dna zatoki szczękowej metodą otwartą z wykorzystaniem tępej końcówki ultradźwiękowej, pozwala na wykonanie zabiegu z mniejszym ryzykiem przerwania błony Schneidera, doskonałą kontrolą wzrokową pola zabiegowego, cięciem ograniczającym zniszczenie tkanek, wraz z dodatkową zaletą polegająca na tym, iż osteotomia metodą łączoną nie prowadzi do wydłużenia czasu zabiegu i nie wymaga specjalnego instrumentarium do chirurgii piezoelektrycznej.

Na podstawie wyżej opisanego przypadku można stwierdzić, iż aby dokończyć wycięcie okienka chirurgicznego w zabiegu podniesienia dna zatoki, wystarczające są możliwości konwencjonalnych narzędzi ultradźwiękowych, oraz że technika ta jest bezpieczna i skuteczna.

PODZIĘKOWANIA

Panu dr Joaquinowi Caballero za wykonanie znacznej części fotografii.

Piśmiennictwo

[1] KITAMURA A. Removal of a migrated dental implant from a maxillary sinus by transnasal endoscopy. Brit J Oral Max Surg; 45, 410-411, 2007.

[2] ZINNER ID, SMALL SA. Sinus lift graft: Using the maxillary sinuses to support implants. J Am Dent Assoc; 127, 51-57, 1996.

[3] LEKHOLM U, ZARB GA. Patient selection and preparation. En Branemark PI, Zarb GA, Albrektsson T. Tissue-integrated prostheses, Osseointegration in Clinical Dentistry. Berlin: Quintessence 1985.

[4] BOVI M. Mobilization of the inferior alveolar nerve with simultaneous implant insertion: a new technique. Case report. Int J Period Rest Dent; 25, 375- 383, 2005)

[5] ENISLIDIS G, WITTWER G, EWERS R. Preliminary report on a staged ridge splitting technique for implant placement in the mandible: a technical note. Int J Oral Maxillofac Implan; 21, 445-449, 2006.

[6] GONZÁLEZ A, DINIZ M, SOMOZA M, GARCÍA A. Piezoelectric bone surgery applied in alveolar distraction osteogenesis: a technical note. Int J Oral Maxillofac Implan; 22, 1012-6, 2007.

[7] HAPPE A. Use of a piezoelectric surgical device to harvest bone grafts from the mandibular ramus: report of 40 cases. Int J Period Rest Dent; 27, 241-249, 2007.

[8] GONZÁLEZ A, DINIZ M, SOMOZA M, GARCÍA A. Ultrasonic osteotomy in oral surgery and implantology. Oral Surg Oral Med O; 108, 360-367, 2009.

[9] WALLACE SS, FROUM SJ. Effect of maxillary sinus augmentation on the survival of endosseous dental implants. A systematic review. Ann Periodontol; 8, 328-343, 2003.

[10] TORRELLA F, PITARCH J, CABANES G, ANITUA E. Ultrasonic osteotomy for the surgical approach of the maxillary sinus: a technical note. Int J Oral Maxillofac Implan; 13, 697-700, 1998.

[11] GONZÁLEZ A, DINIZ M, SOMOZA M, GARCÍA A. Piezoelectric and conventional osteotomy in alveolar distraction osteogenesis in a series of 17 patients. Int J Oral Maxillofac Implan; 23, 891-986, 2008.

[12] WALLACE SS, MAZOR Z, FROUM SJ, CHO SC, TARNOW DP. (Schneiderian membrane perforation rate during sinus elevation using piezosurgery: clinical results of 100 consecutive cases. Int J Period Rest Dent; 27, 413-419, 2007.

[13] SCHWARTZ-ARAD D, HERZBERG R, DOLEV E. The prevalence of surgical complications of the sinus graft procedure and their impact on implant survival. J Periodontol; 75, 511-516, 2004.

[14] VERCELLOTTI T, DE PAOLI S, NEVINS M. The piezoelectric bony window osteotomy and sinus membrane elevation: introduction of a new technique for simplification of the sinus augmentation proc edure. Int J Period Rest Dent; 21, 561-567, 2001.

[15] BARONE A, SANTINI S, MARCONCINI S, GIACOMELLI L, GHERLONE E, COVANI U. Osteotomy and membrane elevation during the maxillary sinus augmentation procedure. A comparative study: piezoelectric device vs. conventional rotative instruments. Clin Oral Implan Res; 19, 511-515, 2008.